

<リンクノート>

※介助・見学日の翌日、17時30分までに担当医の所属講座へ提出

班 番号

担当医 : 歯科クリニック・大学病院

氏名

科 () 科 ()

介助(見学)日 : 年 月 日 () : ~ :

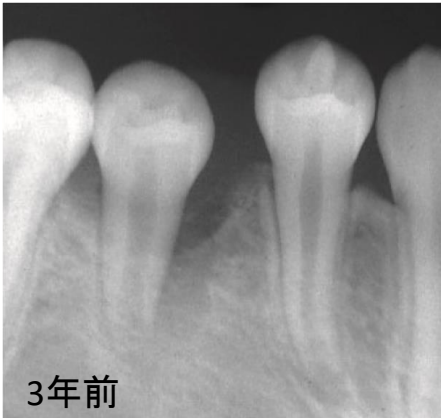
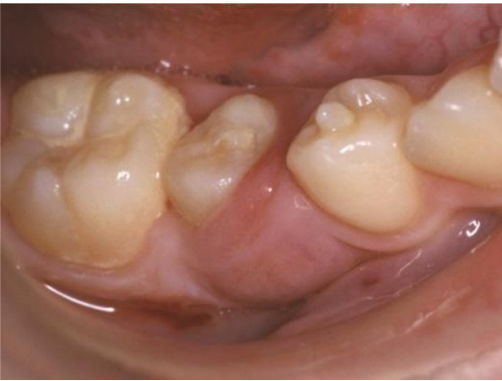処置内容 :

過去関連問題 : 国試 第108回 B-33 (小児歯科)

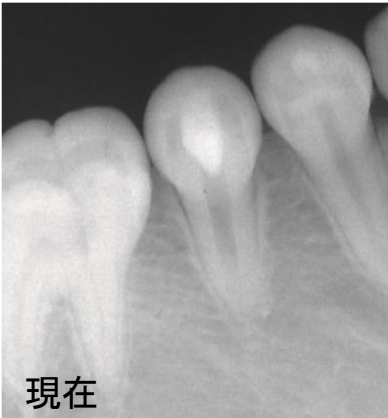
13歳の女子。根管治療後の経過観察のために受診した。3年前に下顎右側第二小臼歯の中心結節破折による根尖性歯周炎に対する治療を行った。治療後、不快事項はなく、第二小臼歯は安定した状態である。3年前の口腔内写真と3年前と現在のエックス線写真を示す。

適切な対応はどれか。1つ選べ。

- a 歯冠形態修正
- b 水酸化カルシウム製剤の根管貼薬
- c ガッタパーチャポイントによる根管充填
- d 歯根端切除
- e 抜 歯



3年前



現在